Aus der Universitäts-Frauenklinik der Charité, Berlin
Direktor: Prof. Dr. G. A. Wagner

Antefixationsgeburten nach vorausgegangenen Retrodeviations-Operationen am Uterus

Inaugural - Dissertation
zur Erlangung der
Medizinischen Doktorwürde
an der
Friedrich-Wilhelms-Universität
zu Berlin

vorgelegt von
WOLFGANG RANFT
Assistenzarzt aus Zwickau

Tag der Promotion: 20. Februar 1939

KARLSRUHE
DRUCK G. BRAUN, G. M. B. H.

M 476

Gedruckt mit Genehmigung

der

Medizinischen Fakultät der Universität Berlin

Dekan: Prof. Dr. Siebeck

Referent: Dozent Dr. Fauvet

Korreferent: Prof. Dr. Wagner

R. UNIV. BIBLIOTHEEK LEIDEN

Meinen Eltern!

Digitized by the Internet Archive
in 2026

https://archive.org/details/IA41550803_0025

Mit dem allgemeinen Aufschwung der Chirurgie ist auch die Zahl der Vorschläge für neue Operationsverfahren zur Behebung der Retrodeviationen des Uterus ungeheuer angewachsen. Verschiedene Autoren geben die Zahl der vorgeschlagenen Operationsmethoden mit 250 bis 300 an. Allerdings stellen die meisten dieser Verfahren Modifikationen anerkannter Verfahren dar. Alle haben das gemeinsame Ziel: durch Herstellung der bestmöglichen Topik, d. h. einer der physiologischen möglichst nahekommenden Uteruslage, die Restitutio ad integrum zu schaffen. Dabei darf weder die Funktion des Uterus, noch die seiner Nachbarorgane beeinträchtigt werden, der Eingriff selbst muß möglichst gefahrlos sein, und er darf keine späteren Gefahren für die Patientin bringen. Die Operation soll ein gutes orthopädisches und funktionelles Resultat liefern, und vor allem dürfen bei gebärfähigen Frauen keine Gefahren für spätere Schwangerschaften und Geburten auftreten.

Von der Operation ist also zu fordern, daß der Uteruskörper frei bleibt von allen fixierenden Maßnahmen, daß aber durch Kürzungen am Bandapparat das Corpus soweit nach vorn gebracht wird, daß eine der physiologischen Lage nahekommende Anteflexio erzielt wird. Diese Anteflexio ist normalerweise durch dem Uterus innewohnende elastische Kräfte, den Tonus, bedingt. Vom dynamischen Stadpunkt kann nur diejenige Operation vollkommen sein, die diese elastischen Kräfte wirken läßt. Streng genommen, erfüllt diese Bedingungen keine Operation; denn der nach Schauta zur Erhaltung der physiologischen Uteruslage unbedingt notwendige Tonus läßt sich auf operativem Wege nicht herstellen.

Grundsätzlich gibt es zweierlei Wege, um nach vorausgegangener Laparotomie die Retrodeviation zu beheben: früher wurde sehr häufig die Ventrofixation, die **direkte** Anheftung der Gebärmutter an die Bauchdecken, ausgeführt, während heute ausschließlich die **indirekte** Fixation auf dem Wege der Bandverkürzung angewendet wird.

Die direkte Ventrofixation wird im wesentlichen nach Leopold-Czerny so ausgeführt, daß nach Eröffnung der Bauchhöhle ein bis drei tief umgreifende Bauchdeckennähte den Grund der Gebärmutter selbst mitfassen und ihn an den inneren Bauchdeckenrand dicht heranziehen. Treten dann noch Adhäsionen ein, so wird der Fundus solid mit den Bauchdecken verbunden. Von einem Teil der Operateure wird die ganze Vorderwand des Uterus, von anderen die hintere Uteruswand an die Bauchdecken fixiert.

Der andere Weg zur operativen Beseitigung der Retrodeviation der Gebärmutter besteht grundsätzlich in der Verkürzung der runden Mutterbänder.

Diese Verkürzung läßt sich entweder so erreichen, daß man

a) die Bänder im Leistenkanal rafft, oder

b) intraperitoneal vom Abdomen oder von der Vagina aus vorgeht. Dabei wird eine Verkürzung durch Schleifenbildung erzielt.

Da die bei der einfachen, direkten, von Leopold-Czerny angegebene Ventrofixation geschaffenen Lageverhältnisse sehr häufig Komplikationen im postoperativen Verlaufen schaffen, muß dieses Operationsverfahren im Vergleich zur indirekten Methode als das unphysiologischere bezeichnet werden, weil im letzteren Falle dem Uterus doch eine größere Beweglichkeit bleibt. Bei der direkten Ventrofixation war die Einschränkung der Beweglichkeit sogar gewollt; der Uterus sollte in dieser unphysiologischen Lage verharren, weil man fürchtete, daß bei seitlicher, indirekter Fixierung der schwere Uteruskörper wieder nach hinten sinken würde. Obgleich das orthopädische Resultat natürlicherweise fast immer ein einwandfreies ist, gehört dieses Verfahren heute der Geschichte an; denn schon v. Franqué stellte auf Grund der schlechten Erfahrungen, die man nach den von Leopold, Czerny und Kelly angegebenen Operationsmethoden sammelte, die Forderung auf, daß nur bei Frauen jenseits des gebärfähigen Alters diese Operation ausgeführt werden dürfe.

Bei der direkten Ventrofixation nach Leopold-Czerny ist das Corpus fest an die Bauchdecken genäht und durch zumeist hinzutretende Adhäsionen, die nach Schauta durch eine Neigung des entzündlich veränderten Beckenperitoneums zur bindegewebigen Hyperplasie auf den neuen Fixationsreiz hin entstanden sind, ergibt sich eine weitgehende Immobilisierung des Uterus.

Die Fixierung des Fundus uteri an die Bauchdecken macht sehr oft bereits im Verlaufe der ersten Monate der Schwangerschaft starke Beschwerden in Form von Zerrungsschmerzen im Gebiete der Fixationsstelle. Bei empfindlichen Frauen können diese Zerrungsbeschwerden im Beginn der Schwangerschaft zu Aborten und im späteren Abschnitt zu Frühgeburten führen. Von allergrößter Bedeutung aber sind die Komplikationen mit ihren verhängnisvollen Folgen, die während der Geburtsarbeit selbst eintreten und zur sogenannten

„Antefixationsgeburt"

führen.

Schauta hat die „Antefixationsgeburt" als erster beschrieben und kennzeichnet sie als die Form einer pathologischen Geburt, die bis dahin völlig unbekannt war. —

Normalerweise wird nach Sellheim der Wandzug der Gebärmutter auf den Inhalt übertragen, und Kontraktionen am oberen und unteren Ende ziehen die Gebärmutter über dem Inhalt auseinander. Durch unwillkürliche Kontraktionen werden die oberen zwei Drittel der schwangeren Gebärmutter, der Hohlmuskel, verkleinert und verdickt. Dadurch werden die unteren Abschnitte des Uterus, nämlich das untere Uterinsegment und die Cervix passiv in die Höhe gezogen und verdünnt. Schließlich wird auch die Vagina ausgedehnt, und mit der Formung des unteren Uterinsegmentes, der Cervix und der Vagina zum Ausführungsgang des Fruchthalters, eine Einheit, der Durchtrittsschlauch, geschaffen.

Die Formung des Geburtsweges geschieht durch die Übertragung der Uteruskraft auf den Uterusinhalt nach dem Gesetz vom hydraulischen Druck. Verstärkt wird im weiteren Verlaufe der Geburt die Wirkung dieser Druckkomponente durch die dem Willen der Gebärenden unterworfene Bauchpresse. Dadurch wird unter Erhöhung des Druckes in der Bauchhöhle der Raum um den Uterus von allen Seiten eingeengt und der Beckenboden gleichzeitig entspannt.

Indirekt werden diese aktiv wirksamen Kräfte durch die Verankerung des Uterus am Beckenrand: Bindegewebe und Bänder an der Beckenperipherie unterstützt. Alle diese Verankerungen sind gestrafft und helfen die normalerweise senkrecht und gerade verlaufende Uteruslängsachse verkürzen.

Unter der Druckwirkung dieser genannten Kräfte tritt eine Aufhebung der ungezwungenen Haltung und der Beweglichkeit und dafür eine Zwangshaltung der Frucht ein. Im Verlaufe der Austreibung der Frucht durch das bei der normalen Geburt geradachsige, zylindrische Geburtsrohr wird dem Kind selbst eine Zylinderform aufgezwungen und der Kindskörper auf einen möglichst kleinen Umfang gebracht.

Die Antefixationsgeburt verläuft dagegen unter dem Bilde einer verlängerten, schwierigen und zumeist vergeblichen Geburtsarbeit, einer sogenannten **„Dystokie"**, die durch eine Reihe mechanischer Hindernisse bedingt ist:

Während sich normalerweise die Gebärmutter parallelgehend mit dem Wachsen der Frucht ausdehnen und mit ihrem Fundus emporsteigen kann, sind ihrer Ausdehnung nach einer Ventrofixation schon von vornherein Grenzen gesetzt. Die transversale Ausdehnung und die Formung des Brutraumes können ohne Behinderung vor sich gehen. Daß aber derjenige Teil der Uterusvorderwand, der unterhalb des Fixationsbezirks liegt, keinen so großen Anteil an der allmählichen Vergrößerung des Uterus haben kann, ist verständlich. Diese „Fesselung" des genannten Wandabschnittes macht dann im Verlaufe der Geburt eine entsprechend höhere Aktivität der übrigen,

oberhalb der Fixationsstelle gelegenen Abschnitte erforderlich, die eine Überdehnung dieser stark beanspruchten Wandbezirke mit sich bringt. Da sich das Corpus maximal kontrahiert, geht diese Überdehnung auf Kosten des unteren Uterinsegmentes, das mit Beginn der Geburtsarbeit äußerst dünn ausgezogen wird. Verstärkt wird die Überlastung dieser Anteile der Uteruswand durch die nach hinten in Richtung des Knickungswinkels wirkenden Geburtskräfte. Schließlich wird im weiteren Verlaufe der Geburt das völlig erschlaffte untere Uterinsegment so überdehnt, daß die drohende Ruptur bevorsteht.

Die **wichtigste Komplikation** im Ablauf der Antefixationsgeburt bildet die praktische Unmöglichkeit der Austreibung der Frucht:

Die Resultante der durch den hydraulischen Druck auf den Inhalt übertragenen Kräfte verläuft, entgegen der Norm, von der Fixationsstelle aus nach hinten-oben, d. h. in Richtung des Scheitelpunktes des Knickungswinkels. Im Sinne dieser pathologischen Druckrichtung wird gleichzeitig auf die hintere Cervixwand ein Zug in der Richtung nach oben ausgeübt, und die Portio promontoriumwärts verzogen. Im allgemeinen verstärkt sich im Verlaufe der Antefixationsgeburt diese Zugwirkung derartig, daß ein weiteres Hochsteigen der Portio die Folge ist, und daß die Portio schließlich in die Höhe des Promontoriums oder sogar noch darüber hinaus zu liegen kommen kann. Die Vagina wird dann hochgradig, schlauchartig ausgezogen.

Da man bei einem derartig abgeknickten Uterus von einer Uteruslängsachse nicht sprechen kann, können die runden Mutterbänder, die normalerweise die gerade verlaufende Uteruslängsachse indirekt verkürzen helfen, nicht diese erforderliche Funktion erfüllen. Statt dessen fixieren die durch vorausgegangene Operationen verkürzten Bänder im Sinne der direkten Uterusfixation das Corpus an die Bauchdecken; sie sind also die Ursache für die Abknickung des Uterus. Obgleich nun die schwangere Gebärmutter eine starke Zugwirkung auf die Bänder ausübt, verharren diese verkürzten Bänder erfahrungsgemäß in ihrer durch die Operation geschaffenen Kürze. Nach R e g n a u l t handelt es sich bei diesen, durch die Operation verkürzten Bändern um Gewebe, die schon vor dem Eingriff zur Behebung der Rückwärtsverlagerung der Gebärmutter ihren Tonus verloren hatten.

In einer solchen abgeknickten Gebärmutter muß der Frucht schon von vornherein, d. h. im Verlaufe des Wachstums, eine Zwangshaltung aufgezwungen werden. Der wachsenden Frucht bleibt nichts anderes übrig, als sich durch eine scharfe Krümmung ihrer Körperachse der nach vorn abgeknickten, dadurch scharf abgewinkelten

Brutkammer anzupassen. In dieser pathologisch geformten Brutkammer kann die Frucht selbst unter den stärksten Geburtskräften nicht die zur Austreibung erforderliche Walzenform einnehmen und das Gesetz vom geringsten Zwang erfüllen.

Während die Resultante der hydraulischen Kräfte der Gebärmutter in Richtung des Knickungswinkels zeigt, die diesen Druck normalerweise verstärkende Bauchpresse gleichfalls nicht eine Druckwirkung in Richtung des Beckenausganges entfalten kann, weiterhin die indirekte Unterstützung durch die die Uteruslängsachse verkürzen helfenden Bänder wegfällt und eine normale Formung der auszutreibenden Frucht nicht eintritt, kann ein Durchtrittsschlauch nicht gebildet werden. Irgendwelche Einwirkung der Triebkräfte auf den genitalen Ausführungsgang und die ihn umgebende Beckenmuskulatur erfolgt überhaupt nicht. Der kindliche Kopf ist in der Mehrzahl der Fälle vom Beckeneingang abgewichen; dieses Abweichen wird dadurch begünstigt, daß die Portio bisweilen sehr weit hochgezogen wird. Gleichzeitig taucht der nach vorn abgeknickte Fundus uteri tumorartig in den Beckeneingang hinein und versperrt dem Kopf den Eintritt. Bei der rektalen und vaginalen Untersuchung wird dann entweder der Beckeneingang leer vorgefunden, oder irgendein großer kindlicher Teil durch den eintauchenden Fundus vorgetäuscht. Eine Spontangeburt ist unter solchen Bedingungen überhaupt nur denkbar, wenn der kindliche Kopf fest den Beckeneingang abdichtet und den Geburtsweg präformieren kann. Zur Überwindung der abgeknickten Fruchthalterachse ist um deren Knickungswinkel ein Drehmoment erforderlich, das besonders starke Geburtskräfte benötigt.

In manchen Fällen findet man eine Achsendrehung des Corpus uteri um die unveränderte Cercixachse. Dadurch wird das Entstehen von Schieflagen begünstigt, oder zumindest vorgetäuscht. Immer ist dann ein normaler Geburtsmechanismus unmöglich. Die anatomischen Verhältnisse des fixierten Uterus und die daraus im Verlaufe der Geburt resultierenden Symptome lassen im Ablauf der einzelnen Fälle einen gewissen Parallelismus erkennen. Aus der Summierung aller dieser geschilderten pathologischen Veränderungen setzt sich das Symptomenbild der Antefixationsgeburt zusammen.

Das Eintreten einer Antefixationsgeburt ist durchaus kein allzu seltenes Ereignis. In der Literatur werden viele Fälle von Geburten nach direkter Fixation des Fundus uteri an die Bauchdecken beschrieben. Ein Fall von einer Antefixationsgeburt, der in geradezu klassischer Form die Symptome, die oben geschildert wurden, vereinigt, ereignete sich im vergangenen Jahre an der Universitäts-Frauenklinik der Charité. Dieser Fall stellt eine Ergänzung zur Kasuistik der Antefixationsgeburten nach d i r e k t e n Ventrofixationen dar:

1. Fall: Jr. Nr. 1045/1937, Pat. H. Sch. II. para, II. gravida.

Anamnese: Normal Laufen gelernt, Menarche mit 14,5 Jahren, Periode immer regelmäßig. Als Kind Pneumonie, mit 15 Jahren Appendektomie, mit 21 Jahren Ovarialcysten-Operation. Ein Jahr später Abort Mens. IV, Curettage. Während der 2. Schwangerschaft im Jahre 1936 wurde Frau Sch. mit der Diagnose: „Querlage" in unsere Klinik eingeliefert. Bereits in der Schwangerenfürsorge war eine Querlage festgestellt worden. Die kindlichen Herztöne waren seit acht Tagen nicht mehr zu hören. Im Verlaufe der Wehentätigkeit wurde aus der anfänglich festgestellten Querlage eine Längslage. Schließlich Spontangeburt eines toten Kindes mit den Zeichen des intrauterinen Fruchttodes (Maceration III. Grades) und einer großen cystischen Kopfgeschwulst.

Jetzige Schwangerschaft: Letzte Menses: 15. 1. 1937, 1. Kindesbewegungen: Ende Mai 1937. Im Beginn der Schwangerschaft treten häufig Schwindelanfälle, vom VII. Monat ab „ziehende Beschwerden" im Unterleib auf. Im letzten Monat der Schwangerschaft starke Kreuzschmerzen.

Befund: Bis auf ein schwaches systolisches Geräusch über Aorta und Pulmonalis ist der Allgemein-Status o. B. — Das Abdomen hat querovale Form, straffe, adipöse Bauchdecken. Stand des Fundus: drei Querfinger unterhalb des Processus xiphoid. Die kindlichen Herztöne sind links unterhalb des Nabels zu hören. Ein vorliegender Kindsteil ist nicht festzustellen. Äußerlich wölbt sich über der Symphyse ein kindlicher Teil stark hervor, der vom Untersucher für eine kindliche Schulter gehalten wird. Bei der Austastung des Beckens wird dieses leer vorgefunden. Daraufhin wird die Diagnose: „I. Querlage" gestellt.

Verlauf der Geburt: Bei schwachen Wehen und stehender Blase ergibt die rektale Untersuchung, daß die Beckenmaße völlig normal sind, daß aber das Becken völlig leer und kein vorliegender Kindsteil zu erreichen ist. Der Muttermund ist für einen Finger durchgängig. — Am nächsten Tage wird wegen der schlechten Wehentätigkeit ein Prokteurhynter eingelegt; daraufhin wechselt die Intensität der Wehen. Auch am folgenden Tage ergibt sich kein Fortschritt der Geburt. Noch immer ist der Muttermund geschlossen, und die Wehen sind äußerst schmerzhaft. Da die Geburt nicht vorwärts geht, wird die Conjugata vera röntgenologisch gemessen; Ergebnis: 10,7 cm.

Da sich im Verlaufe der Geburt im Jahre 1936 die abgestorbene Frucht aus einer anfänglichen „Querlage" in eine Längslage verwandelt hatte und schließlich spontan geboren wurde, hoffte man, daß auch diese Geburt spontan verlaufen würde. Da die Frau nun

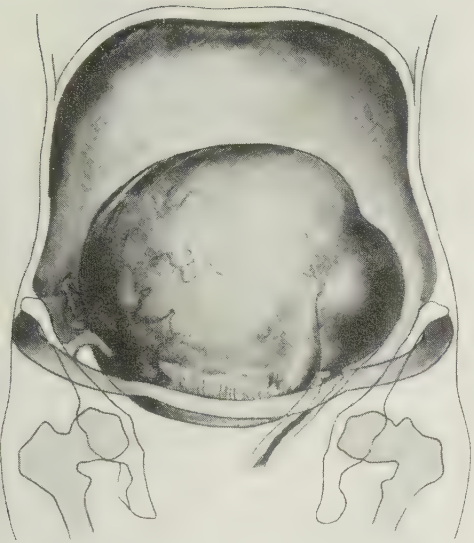

Frau H. Sch., 29 Jahre alt
tatus nach direkter Ventrofixation
(siehe Seite 10)

Frau A. H., 33 Jahre alt
Status nach Doléris und Ventrofixatio
(siehe Seite 18)

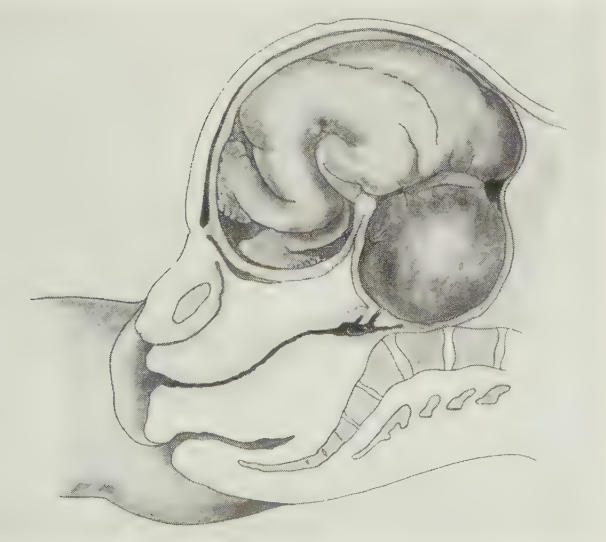

Frau H. Sch.
(siehe Seite 10)

aber schon seit Tagen kreist, immer noch kein Fortschritt in der Geburtsarbeit zu verzeichnen ist und vor allem die Herztöne ganz plötzlich nachlassen, wird die Schnittentbindung beschlossen und ausgeführt:

In Chloraethyl-Äthernarkose wird der Bauch in der Mittellinie eröffnet. Dabei macht die Trennung der Recti einige Schwierigkeiten, da sie in der Mittellinie nach der früheren Pfannenstielschen Operation vernarbt sind. Nach Eröffnung des Peritoneums zeigt sich, daß der Fundus uteri durch eine 4 cm lange und etwa 2 cm breite Gewebsspange an der vorderen Bauchwand — etwa 5 cm oberhalb der Symphyse — fixiert ist. Der Fundus ist mit seiner Kuppe gegen das kleine Becken gerichtet und verschließt dieses fast vollständig. Das Corpus ist völlig abgeknickt, und das den Kopf einschließende untere Uterinsegment liegt auf der seitlichen, linken Beckenschaufel.

Der Fundus läßt sich völlig umfassen, und nachdem der Operateur die Fixationsspange durchtrennt hat, schnellt er nach oben, bleibt aber weiterhin geknickt. Der Uterus ist auch um seine Längsachse torquiert, und es zeigt sich, daß der untere Uterusabschnitt maximal ausgezogen ist. Auch nach Durchtrennung des linken Lig. rot. (das li. Ovarium und ein Teil der Tube fehlen) gelingt es nicht, den Uterus so in Längsrichtung zu drängen, daß der istmische Teil eröffnet werden könnte. Diese Situation ändert sich auch nicht, nachdem man den spermatischen Gefäßstrang, der scheinbar noch den Uterus fixiert, durchtrennt hat. Der Uterus bleibt völlig starr in seiner abgeknickten Lage. Deswegen muß ein Fundusschnitt ausgeführt werden. Dieser läßt sich an dem torquierten Uterus nicht in querer Richtung anlegen, sondern wird schräg an der Hinterwand des Fundus angelegt. Nach Eröffnung des Uterus trifft man auf die Plazenta. Die Blase wird gesprengt, und nun fließt dickes, mekoniumhaltiges Fruchtwasser ab. Das Kind wird nun am Fuß entwickelt und bis zum Schultergürtel aus der Gebärmutter gelöst. Jetzt gelingt es aber nicht, den Kopf zu entwickeln, weil dieser durch einen, den kindlichen Hals fest umschnürenden Kontraktionsring am Durchtreten behindert ist. Erst nachdem der Operateur unter Ziehen mit beiden Händen am Kopf — im Sinne des Veit-Smellieschen Handgriffes — sich gleichzeitig vom Assistenten den Kopf entgegendrücken läßt, gelingt die Lösung. Die Nabelschnur ist zweimal um den Hals geschlungen. Nach Entfernung der Plazenta und der Eihäute erfolgen die sorgfältige Naht der Uteruswunde, Wiedervereinigung der Enden des durchtrennten linken Lig. rot. und Verschluß der Bauchhöhle in Etagennähten.

Das Kind erholt sich bald nach Injektion von Lobelin und nach Anwendung von Trachealkatheter, künstlicher Atmung und Wechselbädern.

Leider nimmt der Wochenbettverlauf einen ungünstigen Ausgang: Unter den Zeichen der beginnenden Peritonitis mit Meteorismus und völligem Versagen des Kreislaufes kommt die Patientin am dritten Tage post operationem ad exitum. Die Autopsie ergibt neben geringen Zeichen einer beginnenden Peritonitis eine völlige Erschlaffung und akute Dilatation des Herzens und schwere Parenchym-Degeneration des Myokards.

Bakteriologischer Befund: Im Bauchabstrich reichlich anhämolytische Staphylococcus aureus.

Epikrise:

Es geht aus dem geschilderten Operationsbefund hervor, daß 1929 zugleich mit der Ovarialcysten-Operation eine Ventrofixation nach Leopold-Czerny ausgeführt worden sein muß, da der Uterus durch eine breite Gewebsspange an der vorderen Bauchwand fixiert war. Während der zweiten Schwangerschaft im Jahre 1936 wurde in der Schwangerenfürsorge eine „Querlage" festgestellt. Im Verlaufe der Geburt wandelte sich dann auch durch die Wehentätigseit diese „Querlage" in eine Längslage um, und schließlich erfolgte eine Spontangeburt. Auch während der letzten, der dritten, Schwangerschaft wurde von der Schwangerenfürsorge eine „Querlage" festgestellt und der Schwangeren geraten, sich mit Geburtsbeginn in die Klinik aufnehmen zu lassen. Die Untersuchung zu Beginn der Geburt ergab eine „I. Querlage" bei völlig leerem Becken, geschlossenem Muttermund und Hochstand der Portio. Als nach Tagen intensivster Geburtsarbeit immer noch kein Fortschritt im Geburtsablauf zu verzeichnen war, dachte man an die Möglichkeit eines Irrtums in der Conjugata-Messung und nahm eine röntgenologische Kontrolle vor. Der Befund war aber völlig normal. Schließlich nahm man wegen absoluten Geburtsstillstandes, drohender Ruptur und Verschlechterung der kindlichen Herztöne die Schnittentbindung vor und fand zur Überraschung einen ventrofixierten Uterus; das Kind hatte also nur scheinbar quer gelegen. Diese „Querlage" wurde durch die Abknickung und die Torsion des Uterus vorgetäuscht; denn in bezug auf die Uterusachse hat die Frucht längs gelegen, und derjenige Teil, der bei der Untersuchung als ungewöhnlich große Schulter erschien, ist tatsächlich der fixierte Fundus gewesen, der den fest eingekeilten kindlichen Steiß und die unteren Extremitäten enthielt. Die Frucht hat sich im Verlaufe des Wachstums allmählich immer mehr der verformten Gebärmutter angepaßt und im gleichen Maße, wie die Zunahme der Abknickung, ihre Körperachse abgebogen. Die Gebärmutter blieb mit ihrem Inhalt auch dann noch in dieser abgeknickten Lage, als die Lösung der „Fesseln" bereits vollzogen war. Eine Aufrichtung war unmöglich.

Das scheinbar unerklärliche Absacken der kindlichen Herztöne hat seine Ursache darin gehabt, daß sich der Übergangsabschnitt vom Corpus zum Isthmus infolge abnormer Beanspruchung um den Hals des Kindes kontrahiert und damit die um den Hals geschlungene Nabelschnur komprimiert hat.

Durch die allmählich eintretende Insuffizienz der Uterusmuskulatur im Abschnitt des unteren Uterinsegmentes und durch die scharfwinklige Abknickung der gesamten Gebärmutter waren wichtige Faktoren für das Zustandekommen des horizontalen Drehmomentes im Sinne einer Torsion gegeben.

Dieser Fall ist insofern sehr lehrreich, als durch mangelnde Kenntnis der früher ausgeführten Ventrofixations-Operation die Antefixationsgeburt nicht erkannt wurde, sondern die jeweilige pathologische Lage für eine Querlage gehalten wurde. Man hatte am Ende der zweiten Schwangerschaft die Antefixationsgeburt nicht erkannt, weil das Kind damals spontan geboren wurde. Allerdings war diese Frucht schon im Uterus abgestorben, denn die Sektion ergab: „Maceration III. Grades, Zeichen von intrauterinem Fruchttod bei Nichtvorhandensein grober Mißbildungen und Zeichen von Syphilis." Nach diesem Befund läßt sich diese Spontangeburt nur so erklären, daß die Frucht tot und maceriert war. Infolge dadurch möglicher, leichterer Verformbarkeit konnten die Geburtskräfte die Frucht entwickeln.

Hätte man zu Beginn der letzten Geburt Kenntnis von der vorausgegangenen Antefixationsgeburt gehabt, so wäre die Leitung dieser Geburt eine völlig andere gewesen, und hätte darin bestanden, durch die frühzeitig ausgeführte Schnittentbindung die Geburt zu beenden.

Während die Antefixationsgeburt nach direkter Fixation des Uterus öfters beobachtet und beschrieben wurde, ist mir aus der Literatur nur ein Fall bekannt geworden, wo eine Antefixationsgeburt einzig und allein auf eine vorausgegangene indirekte Ventrofixations-Operation, und zwar eine Bandverkürzung nach der Methode „Doléris" zurückzuführen war; dieser Fall wird weiter unten angeführt.

Die **indirekte Uterusfixation** bildet die zweite große Gruppe, die die Operationsverfahren umfaßt, die grundsätzlich eine Verkürzung der Lig. rot. zum Ziele haben. Wie bereits oben erwähnt, läßt sich diese Verkürzung auf zwei Wegen erreichen:

a) indem die Lig. rot. im Leistenkanal gerafft werden,
b) indem von der Vagina aus oder nach vorausgegangener Laparotomie eine Verkürzung durch Schleifenbildung vorgenommen wird.

Nach dem unter b) genannten Verfahren sind im Laufe der Jahre viele Modifikationen veröffentlicht worden, unter anderen auch die Methode „Doléris". Alle diese Operationen haben das jeweilige Ziel, bei noch sicherer Fixation die postoperative Gefahrenstatistik zu bessern.

Die meisten Autoren behaupten, daß Schwangerschaft und Geburt nach diesem Verfahren jederzeit einen völlig normalen Verlauf nehmen. Nach Karl Mayer beeinflussen weder die bandresezierenden Methoden noch die intraperitoneale Schleifenkürzung der Lig. rot., vor oder hinter dem Uterus, die Entwicklung einer Gravidität. Auch Tikanadzé weist in einem Bericht über die Resultate nach der „Dolérisschen Operation" auf einen jederzeit normalen Verlauf der Schwangerschaft hin, und E. M. Torres betont, daß die Operation normale Schwangerschaft und normale Geburt gestattet. R. Palmer und L. David berichten in einer zusammenfassenden Aufzählung aller irgendwie möglichen Schäden nach der Dolérisschen Operation, daß Entbindungsschwierigkeiten sehr selten auftreten. Einmal hat P. Trillat eine schwere Geburtsstörung nach einer Ligamentopexie gesehen. Hier lagen aber ausgedehnte Verwachsungen vor, die nach einem mit Fieber begleiteten Verlauf der Operation entstanden waren; die Geburt kam 24 Stunden nach Abgang des Fruchtwassers infolge der erschwerten Geburtsmechanik zum Stillstand. Nach dem operativen Eingriff trat der Exitus ein.

Von einer Antefixationsgeburt, die einzig und allein auf eine indirekte Fundusfixierung nach Doléris-Rouhier zurückzuführen war, berichtet Karhausen 1936: „. . . . . eine dritte Geburt mußte durch Kaiserschnitt erfolgen, weil sich an der durch die Schwangerschaft hervorgerufenen Ausdehnung des Uterus nur dessen Hinterwand beteiligt hatte, und der so verunstaltete Uterus die Vagina vollständig versperrte, während die Portio nach oben gegen das Schambein gerichtet war." —

Schauta verweist im Sinne der Vermeidung der Antefixationsgeburt gerade auf die indirekte Fixationsmethode hin. Allerdings kann nach seiner Meinung durch jede Antefixation direkter wie indirekter Art die Möglichkeit für das Zustandekommen einer Antefixationsgburt gegben sein, nämlich dann, wenn durch pathologische Wundheilungsprozesse besonders derbe, umfangreiche und hochsitzende Narbenmassen zwischen Uterus einerseits, Bauchdecken und Vagina andererseits entstanden seien, was aber bei den indirekten Antefixationen zu den größten Seltenheiten zu rechnen sei.

Daß die Entstehung der Antefixationsgeburt nach indirekter Uterusfixation nicht so vereinzelt ist, und daß dieser pathologische Mechanismus auch eintreten kann, wenn die von Schauta als

ursächlich verantwortlich gemachten Adhäsionen nicht vorliegen, sollen folgende Fälle aufzeigen, die sich im vergangenen Jahre an der Universitäts-Frauenklinik der Charité ereignet haben:

1. Fall:

Es handelt sich beim ersten Fall um eine 32jährige II. Gebärende: Frau A. Schr., G. J. Nr. 781/1937.

Anamnese: Normal Laufen gelernt, Menarche mit 19 Jahren, Periode normal. Eine im Jahre 1928 spontan verlaufende Geburt hatte eine Rektum-Scheidenfistel zur Folge. Diese wurde im Frühjahr 1935 beseitigt und zugleich eine Uterusfixationsoperation nach Doléris ausgeführt. Im Anschluß an diese Operation wurde die Periode immer sehr unregelmäßig: nämlich drei bis vier Tage im Abstand von ein bis drei Monaten.

Jetzige Schwangerschaft: Letzte Menses: Anfang Oktober, anfänglich keine Schwangerschaftsbeschwerden, während der letzten fünf Wochen traten aber starke Leibschmerzen — hauptsächlich in der Nähe der Operationsnarbe — auf.

Befund: Die allgemeine Körperuntersuchung ergibt keinen krankhaften Befund. Die Kreißende ist mittelgroß und in gutem Ernährungszustande. Das Abdomen ist rund, die Bauchdecken sind straff; Fundusstand: Drei Querfinger unterhalb des Processus xiphoid. Größter Leibesumfang: 100 cm. Vorliegender Kindsteil: Kopf; kindlicher Rücken und kindliche Herztöne, rechts vom Nabel. Beckenmaße: normal.

Verlauf der Geburt: Frau Schr. wurde wegen langer, vergeblicher Wehentätigkeit vom prakt. Arzt am **27. VII. 1937** in die Klinik eingewiesen. Die Wehen sollen schon tagelang angehalten haben, aber selten und nur mittelstark aufgetreten sein. Als die Kreißende aufgenommen wird, hat sie keine Wehen. Die sofort vorgenommene rektale Untersuchung ergibt: Muttermund gerade für einen Finger durchgängig, Blase steht, vorliegender Kindsteil eben noch erreichbar. Da die Wehen auch weiterhin recht mäßig sind, wird am folgenden Tage, am **28. VII. 1937,** mit einer Geburtseinleitung begonnen (Thymophysin, Chinin-Pituigan); trotzdem noch immer keine Wehentätigkeit. Die rektale Untersuchung ergibt, daß im Beckeneingang jetzt ein beweglicher Teil steht, daß aber die weiteren Befunde unverändert sind. Da auch am folgenden Tage noch keine Wehentätigkeit auftritt, wurde Frau Schr. unentbunden nach Hause entlassen.

Zwei Tage später, am **31. VII. 1937,** Wiederaufnahme. Auch diesmal sind nur leichte Kontraktionen festzustellen, obgleich die Wehentätigkeit in der vorausgegangenen Nacht sehr lebhaft und kräftig gewesen sein soll. Rektale Untersuchung: Muttermund für einen Finger durchgängig, Blase steht, der vorliegende Teil, der noch völlig beweglich im Beckeneingang stand, ist nach links abgewichen. Weil auch am folgenden Tage noch keine richtige Wehentätigkeit eintritt,

wird die Kreißende wiederum entlassen und erst am **3. VIII. 1937** wieder in die Klinik eingewiesen, nachdem die Blase gesprungen war, die Herztöne sich verschlechtert hatten, und mekoniumhaltiges Fruchtwasser abgegangen war. Der Leib zeigt sich jetzt, nach Abgang des Fruchtwassers, abnorm konfiguriert: das noch vor einigen Tagen gleichmäßig runde Abdomen zeigt jetzt eine hohe Ausladung nach links. Eine geringere Erhebung des Abdomens ist auf der rechten Körperseite zu fühlen. Gleichzeitig fühlt man durch die Bauchdecken hindurch einen Strang, der von der rechten Kante der hohen Vorwölbung am Nabel vorüber nach dem rechten Leistenring hinzieht. Die am Abend vorgenommene rektale Untersuchung ergibt, daß der anfangs beweglich über dem Beckeneingang befindliche kindliche Teil jetzt mit seiner Leitstelle in Höhe der Spinalebene steht. Der Muttermund ist knapp Fünfmarkstück groß. Am nächsten Morgen ergibt die rektale Untersuchung, daß der vorliegende Schädel mit seinem tiefsten knöchernen Punkte noch in Höhe der Spinalebene steht; der äußere Befund ist der gleiche vom Vortage.

Es wird nun angenommen, daß sich unter der starken linksseitigen Vorwölbung des Abdomens das maximal kontrahierte, ballonartig aufgebäumte Corpus verbirgt, während sich nach rechts offenbar das eine kindliche Schulter umschließende untere Uterinsegment auf die rechte Beckenschaufel vorgewölbt hat. Dann kann der am Nabel vorbeiziehende Strang nur das rechte, straff angespannte Lig. rot. sein. Da man annimmt, daß die seit acht Tagen in Gang befindliche, vergebliche Geburtsarbeit auf die vorausgegangene Uterus-Antefixations-Operation nach Doléris zurückzuführen ist, und da der bestehende Zustand eine Uterusruptur befürchten läßt, wird die Schnittentbindung ausgeführt:

Nach Eröffnung des Bauches in der Mittellinie ergibt sich, daß die Blase sehr hochgezogen ist, so daß das Peritoneum nur etwa in den oberen zwei Dritteln des ursprünglich angelegten Schnittes eröffnet werden kann. Dann findet man, wie erwartet, den maximal kontrahierten Corpusteil und das nach rechts ebenso maximal überdehnte untere Uterinsegment. Der Corpusanteil ist gegen den unteren Abschnitt regelrecht abgeknickt, weil die in den Bauchdecken fixierten Bänder den Fundus fest verankert halten; und zwar liegt das Lig. rot. der rechten Seite, wie vorher gefühlt, unter der Bauchdecke. Das linke liegt aber soweit hinter dem Uterus, daß es bei der äußeren Untersuchung nicht nachgewiesen werden konnte. Angesichts dieser Situation wird zunächst das rechte Band von seiner Fixation an den Bauchdecken gelöst, und beide freien Enden werden umstochen. Links läßt sich diese Lösung schwieriger durchführen, da das Band zwar locker ist, aber hinten liegt. Während im vorher beschriebenen Falle der abgeknickte Uterus nicht aufgerichtet werden konnte, sondern ein Fundusschnitt ausgeführt wer-

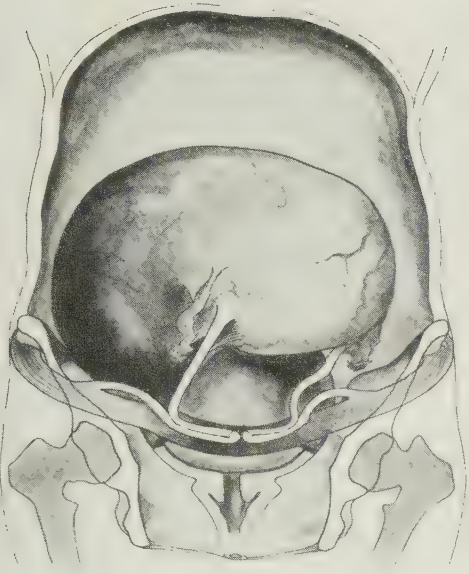

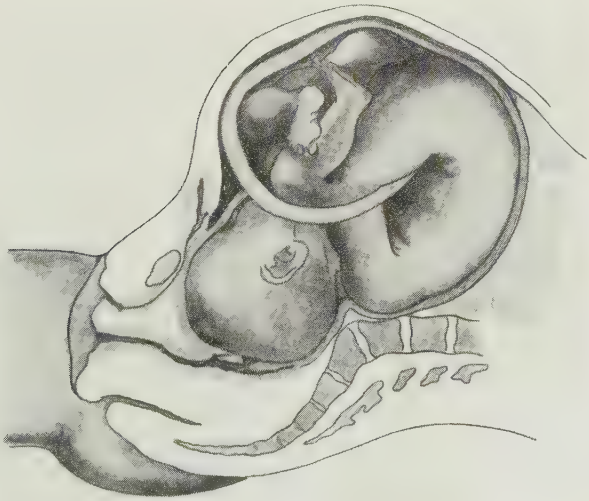

Frau A. Schr., 32 Jahre alt

Status nach Doléris-Operation

(siehe Seite 15)

den mußte, gelingt es hier leicht, den abgeknickten Uterus wieder in Längsrichtung zu bringen und nach Abschieben der Blase den regelrechten Schnitt in das untere Uterinsegment auszuführen. Bis auf den Kopf läßt sich die Frucht leicht entwickeln. Dieser liegt in I. Vorderhauptlage, steht in Höhe der Spinalebene, ist fest in das Becken hineingetrieben und dort eingekeilt. Erst nach einiger Zeit gelingt es unter großer Mühe, den Kopf zu lösen.

Das anfangs stark asphyktische Kind erholt sich bald nach Anwendung von künstlicher Atmung, Wechselbädern und Trachealkatheter. Das Kind zeigt alle Zeichen der Reife, ist 53 cm lang, 3600 g schwer und hat eine starke Geburtsgeschwulst über dem Vorderhaupt. Der Schädel zeigt die typische Vorderhauptslagen-Konfiguration.

Der Wochenbettverlauf wird anfangs durch eine fieberhafte Bronchitis mit bronchopneumonischen Herden und hohen Fieberzacken ungünstig beeinflußt. Das Kreislaufsystem ist jedoch so widerstandsfähig, daß diese Erscheinung nach eingeleiteter Behandlung trotz der durch die acht Tage lange, vergebliche Geburtsarbeit bedingten Schwächung des Gesamtorganismus bald schwinden, und Mutter und Kind in völlig befriedigendem Zustand nach Hause entlassen werden.

Epikrise.

Es hat sich durch das Aufhängen der rückwärts verlagerten Gebärmutter an die Bauchdecken mit Hilfe der Ligg. rot. eine gleichfalls mehr oder minder starke Fesselung des Corpus uteri ergeben. Während normalerweise die Schwangerschaftsreaktion an den unberührten Ligg. fast immer ein ungehindertes Emporsteigen erlaubt, ist die mechanische Beanspruchbarkeit der operativ verkürzten Ligg. rot. eine wesentlich größere geworden. Nach J. Regnault können die Bänder bisweilen durch den steten Zug durch den retrovertierten Uterus ihren Tonus einbüßen; d. h. die Muskelfasern des Lig. werden allmählich funktionslos; dann wird selbst die Schwangerschaftsreaktion an den Bändern nur geringen Einfluß haben, die Gebärmutter bleibt am Aufsteigen verhindert, der Fundus bleibt an die Bauchdecken gefesselt, und eine Abknickung des Fruchthalters muß die Folge sein. Es ergibt sich vor und im Verlaufe der Antefixationsgeburt dasselbe Bild wie bei der direkten Fundusfixation nach Leopold-Czerny und im soeben beschriebenen Fall liegt ein ausgesprochener Parallelismus zum vorhergehenden vor. Auch hier die lange, vergebliche Wehentätigkeit und schließlich der völlige Stillstand der Geburt! Nur ergibt im letzteren Falle die Anamnese

Aufschluß über die Dystokie: es ist eine Antefixationsoperation nach Doléris vorausgegangen, und der die Geburt leitende Arzt schöpft berechtigten Verdacht, daß es sich um eine Antefixationsgeburt handeln könne, als nach dem Abfließen des Fruchtwassers der Leib plötzlich abnorm konfiguriert ist, obgleich der Kopf als führender Teil fühlbar ist. Da die erfolglose Geburtsarbeit bereits seit acht Tagen im Gange war, das rechte, gespannte Lig. rot. zu fühlen, das Corpus anscheinend hochaufgebäumt nach links abgebogen war, und die drohende Ruptur in immer greifbarere Nähe kam, wurde schließlich die Schnittentbindung ausgeführt. Diese bestätigte die Diagnose: „Antefixationsgeburt". Nur ist der Fundus — im Gegensatz zum ersten Fall — verhältnismäßig leicht aus seiner Fesselung zu lösen; die zum Beckenausgang drängenden Geburtskräfte haben aber anscheinend nicht die nötige Intensität gehabt, die Frucht weiter auszutreiben, weil auch in diesem Fall die Angriffsrichtung nach dem Scheitel des Knickungswinkels gezeigt haben muß. An der im Gebiete der Abknickung liegenden hinteren Uteruswandstrecke trat auch hier eine hochgradige Überdehnung ein; besonders gefährdend wirkte hier die in die überdehnte Uteruswand hineingetriebene kindliche Schulter. Die vorhandene Torsion der Gebärmutter hat zum pathologischen Mechanismus beigetragen. Vielleicht läßt sich die Torsion nach v. Jaschke dadurch erklären, daß neben der sekundären Insuffizienz der Uterusmuskulatur im Abschnitt des unteren Uterinsegments die scharfwinklige Abknickung der gesamten Gebärmutter eine wichtige Rolle für die Bildung des horizontalen Drehmomentes spielte. Gleichzeitig mit der Achsendrehung des Corpus um die unveränderte Cervixachse trat eine Verschiebung des durch die Abknickung gebildeten Scheitels gegen die rechtsseitige Beckenwand ein. Infolge dieser pathologischen, anatomischen Verhältnisse war es den höchst intensiven Geburtskräften unmöglich, den Durchtrittsschlauch zu präformieren, und die Frucht aus den Fesseln zu lösen.

2. Fall:

Frau A. H., 33 Jahre alt, IV. gravida, II. para, G. J. Nr. 1100/1937.

Anamnese: Menarche mit 14,5 Jahren, Periode immer regelmäßig; 1923 normal verlaufene Spontangeburt. 1927 und 1930 je eine Fehlgeburt Mens. III. 1933 ist nach Angabe der Kreißenden eine „Knickungsoperation" ausgeführt worden.

Gegenwärtige Schwangerschaft: Letzte Menses: am 6. Februar 1937; erste Kindesbewegungen im Juli 1937, Schwangerschaftsverlauf normal bis auf regelmäßig wiederkehrende, ziehende Schmerzen im Unterleib.

Befund: Innere Organe o. B., Beckenmaße normal, zwischen Nabel und Symphyse befindet sich eine Operationsnarbe. Auffal-

lend ist die schrägovale Form des Leibes und der tiefe Fundusstand: ein Querfinger über Nabelhöhe. Der Leibesumfang beträgt 99 cm, die Bauchdecken sind kräftig angespannt. Die kindlichen Herztöne sind handbreit rechts vom Nabel zu hören, und kleine Kindsteile unterhalb des Nabels deutlich zu fühlen. In der Gegend des vermuteten unteren Uterinsegmentes sind die beiden straffgespannten Ligg. rot. zu tasten. Gewarnt durch die beiden zuvor beobachteten Antefixationsgeburten denkt man allein auf das Ergebnis der äußeren Untersuchung hin an eine Knickung und Torsion der Uterus.

Verstärkt wird diese Annahme dadurch, daß man bei der rektalen Untersuchung eine ganz nach hinten-oben gestellte, völlig erhaltenen Portio vorfindet, die nur mit Mühe erreichbar ist. In das im übrigen leer erscheinende Becken taucht ein massiver Teil gerade noch hinein, dessen Zugehörigkeit aber nicht zu erkennen ist. Verdächtig ist auch die über drei Tage dauernde, bisher vergebliche Wehentätigkeit. Eine telefonische Anfrage bei dem Arzt, der 1933 Frau H. operiert hat, ergibt, daß eine Dolérissche Operation ausgeführt und mit einer direkten Fundusfixierung verbunden worden ist. Auf Grund des damals vorliegenden Befundes sei eine erneute Schwangerschaft auszuschließen gewesen.

Es wird daraufhin an der Diagnose Antefixationsgeburt festgehalten, die Indikation zur Schnittentbindung gestellt und die Operation ausgeführt.

Nach Eröffnung der Bauchdecken verhindern breite Netzverwachsungen zwischen dem der Beckenhöhle zugekehrten Fundus und der Blase den Zugang zur Bauchhöhle. Nach Lösung dieser Verwachsungen läßt sich der Fundus wie im vorhergehenden Fall von unten her völlig umfassen. Das Corpus ist gegen den Isthmus völlig abgeknickt und schwach nach rechts torquiert. Dann werden die fixierenden Bandstümpfe getrennt; aber auch dann gelingt es noch nicht, den Uterus aus seiner Lage zu befreien. Da eine Aufrichtung unmöglich ist, läßt sich der Uterus wie im erstbeschriebenen Fall nicht an der Vorderwand des Isthmus eröffnen. Es wird daher ein Fundusschnitt ausgeführt, wonach sich das Kind mühelos extrahieren läßt. Der kindliche Schädel ist bizarr abgeplattet, und das Kind ist hochgradig asphyktisch. Erst nach längerer Zeit sind die Wiederbelebungsversuche erfolgreich. Die Uteruswunde wird sorgfältig genäht, und die schichtweise Naht der Bauchdecken schließt die Operation ab.

Wochenbettverlauf: Das Befinden ist von vornherein unbefriedigend, da bald nach der Operation Meteorismus und erhöhte Temperaturen auftreten. Unter dem klinischen Bilde des raschen, frühzeitigen Versagens des Kreislaufes kommt die Patientin ad exitum.

Sektionsbefund: Als Ursache für das rasche Versagen des Kreislaufes wird eine hochgradige Fettdurchwachsung der rechten Herzkammerwand gefunden; daneben findet sich eine frische, fibrinöse Peritonitis, weiterhin starke Hypostase und hypostatisches Ödem der Lungen, Blähung der Randteile und Zeichen terminaler Aspiration.

Bakteriologischer Befund: Herz, Blut und Milz steril, Gallenblase mäßig viel Coli, Peritoneum reichlich Staphylococcus aureus haemolyticus.

Epikrise.

Auch in diesem Falle hatte eine über drei Tage anhaltende Wehentätigkeit keine Fortschritte in der Geburtsarbeit gebracht; dafür war wiederum das untere Uterinsegment hochgradig ausgezogen, und die Zeichen der drohenden Ruptur gaben die dringende Indikation zur eiligen Schnittentbindung. Auf Grund des Operationsbefundes läßt sich als sicher annehmen, daß eine Spontangeburt nicht erfolgt wäre. Denn durch die in diesem Falle besonders intensive Verankerung des Uterus durch die Verbindung der indirekten mit der direkten Fundusfixation konnte eine Aufrichtung des Corpus nicht erfolgen. Selbst nach Lösung der Fixationsspange und Durchschneidung der Bänder gelang eine Aufrichtung nicht, so daß die Frucht nur durch Anlegen eines Fundusschnittes befreit werden konnte. Der Mechanismus dieser Dystokie gleicht in jeder Hinsicht der der oben erwähnten Antefixationsgeburten.

Während im vorherbeschriebenen Fall das Kreislaufsystem und die allgemeine Wiederstandskraft des Organismus so kräftig waren, die im postoperativen Verlaufe sich einstellenden Komplikationen zu überwinden, versagte in diesem Fall das rechte Herz infolge hochgradiger Fettdurchwachsung derartig rasch, daß eine geringe fibrinöse Peritonitis genügte, den Exitus herbeizuführen.

Zusammenfassung und Schlußfolgerung.

Nach Schilderung der pathologischen Geburtsabläufe nach Fundusfixationen zur operativen Behebung der Retroflexio-versio sollen die Ursachen noch einmal zusammengefaßt werden, die zu hochgradigen Schwangerschaftsbeschwerden und zur „Antefixationsgeburt" führen:

1. Zu straffe Verankerung des Fundus uteri an den Bauchdecken durch direkte Fixierung der Gebärmutter oder durch mangelhafte Ausdehnung der operativ verkürzten Bänder im Verlaufe der Gewebs-Schwangerschaftsreaktion; diese mangelhafte Ausdehnung begründet Regnault in einem stetigen Tonusverlust durch konstant

anhaltenden Zug der rückwärts verlagerten Gebärmutter an den Ligg. rot. Der schwangere Uterus kann weiterhin durch Adhäsionen oder zu intensive Bandverkürzung am Aufsteigen verhindert werden.

2. Häufig werden von den Frauen starke Zerrungsschmerzen im Gebiete der früheren Operationsstelle angegeben; auch kann anhaltende Übelkeit auftreten.

3. Bei sehr empfindlichen Frauen können solche Zerrungen im Beginn der Schwangerschaft zu Aborten, im späteren Verlaufe zu Frühgeburten führen.

4. Zu Geburtsbeginn ergeben sich infolge Ausbleibens der Fundusaufrichtung für die Mechanik und Dynamik der Geburt hochgradige Abweichungen von der Norm.

5. Während normalerweise der aufgerichtete, schwangere Uterus eine annähernd gerade verlaufende Längsachse hat, kann man bei einem zu stark fixierten Corpus wegen der vorhandenen Abknickung von zwei Achsen sprechen:

a) nämlich von einer annähernd horizontal, von vorn-unten nach hinten-oben und

b) von einer vertikalen, durch die unveränderte Cervix verlaufenden Achse.

Der Schnittpunkt dieser Achsen ergibt den Scheitelpunkt des Knickungswinkels.

6. Erfahrungsgemäß tritt keine Aufrichtung des gefesselten Corpus auf; es müßte daher der Knickungswinkel von der auszutreibenden Frucht im Sinne eines Biegungsmoments überwunden werden.

7. Zur Überwindung einer solchen Abknickung fehlen die erforderlichen Geburtskräfte; abgesehen davon, daß eine derart stark überdehnte Uterusmuskulatur nur noch geringe Widerstandskraft besitzt, und daß bei noch stärkerer Überdehnung eine Ruptur eintreten kann.

8. Die Geburtskräfte wirken im Sinne des hydraulischen Drucks; die gemeinsame Resultante dieser Kräfte zeigt in Richtung des Scheitels des Knickungswinkels. Der Ansatz der in dieser Richtung wirksamen Geburtskräfte kann nur den Effekt haben, die Gebärmutterwände in den hinteren oberen Abschnitten auszudehnen und die Portio in die Höhe zu ziehen.

9. Mit dem Emporsteigen der Portio weicht in der Mehrzahl der Fälle der kindliche Kopf vom Beckeneingang ab; mit dem Einsetzen stärkerer Wehen wird das tiefliegende Corpus durch die Kräfte der Bauchpresse tumorartig in den freien Beckeneingang getrieben. Dem Untersucher werden dadurch die verschiedensten pathologischen Lagen vorgetäuscht.

10. Neben dem Ausbleiben des Effekts der aktiv wirksamen Kräfte, spielen auch Momente eine Rolle, die durch das Fehlen passiver Faktoren bedingt sind:

a) normalerweise helfen die unverkürzten, gestrafften, runden Mutterbänder die annähernd gerade verlaufende Uterusachse indirekt verkürzen; die allzusehr verkürzten Bänder fesseln von vornherein das Corpus.

b) In der pathologisch geformten Brutkammer kann die Frucht nicht die für die Austreibung wichtige Zwangshaltung annehmen.

11. Unter solchen pathologischen Verhältnissen kann eine Geburt nur dann spontan verlaufen, wenn die Frucht in utero abgestorben und so stark maceriert ist, daß sie besonders leicht verformbar ist; auch bei sehr kleiner Frucht wäre eine Spontangeburt denkbar.

Abschließend kann gesagt werden, daß eine Antefixationsgeburt nicht nur bei **direkt** fixiertem Corpus eintreten kann, sondern, daß auch eine **indirekte** Fixierung auf dem Wege der Bandverkürzung dieselben Bedingungen schaffen kann. Nach Karl Mayer, Tikanadzé, E. M. Torres, R. Palmer, L. David und anderen sollen Schwangerschaftsbeschwerden nach sogenannter indirekter Corpusfixierung nicht auftreten. **Im Gegensatz dazu** stehen zwei in dieser Arbeit beschriebene Fälle, die eindeutig die große Gefahr einer zu intensiven Bandverkürzung aufzeigen.

Um die während einer Schwangerschaft oder im Geburtsablauf nach vorausgegangener Ventrofixationsgeburt auftretenden Gefahren zu vermeiden, muß es Aufgabe eines jeden Operateurs sein, in jedem einzelnen Falle die Statik der künstlich geschaffenen Anteversioflexio im Hinblick auf eine eintretende Gravidität zu prüfen.

Ist nach einer Retrodeviations-Operation der Gebärmutter eine Schwangerschaft eingetreten, so ist diesen Frauen dringend nahezulegen, sich einer regelmäßigen, gründlichen Schwangerschaftsuntersuchung zu unterziehen; denn die rechtzeitige Diagnose der beginnenden Antefixationsgeburt ist von größter Wichtigkeit, damit man schon im Beginn der Geburt einer Überdehnung der Gebärmutterhinterwand zuvorkommen und die Section ausführen kann.

Behandlungsmethoden sind von mehreren Autoren angegeben worden: die einen rieten zur vorzeitigen Einleitung der Geburt; dieser Weg bewährte sich aber nicht, weil 1. die Möglichkeit einer Ausreifung der Frucht ausgeschlossen war und weil 2. nur wenig Aussicht auf Erhaltung des kindlichen Lebens bestand. Guboroff und Bidone schlugen eine Lösung der Fixationsspangen vor, die in den ersten Schwangerschaftsmonaten ausgeführt werden sollte. In der Praxis bewährten sich indessen diese Methoden nicht.

Der richtige Weg dürfte der von Lynch angegebene sein: „In Fällen, wo nachweislich die Anamnese eine früher ausgeführte Lagekorrektur der Gebärmutter ergibt, sind besonders während der letzten Zeit der Schwangerschaft häufige, sorgfältige Untersuchungen erforderlich. Immer ist bis zum Beginn der Geburt zu warten. Ergeben sich dann aber unerträgliche Schmerzen im Operationsgebiet, sind die hochgradig gespannten Lig. rot. durch die Bauchdecken fühlbar, liegt scheinbar eine Schräglage vor, ist der Beckeneingang frei und steht die Portio ganz oben am Promontorium, dann muß der gefährlichen Überdehnung der Uteruswand und dem folgenden, schwierigen Mechanismus der Antefixationsgeburt zuvorgekommen, und die rechtzeitige Schnittentbindung ausgeführt werden."

Ich möchte nicht versäumen, Herrn Oberarzt Dr. Fauvet an dieser Stelle für die freundliche Überlassung des Themas zu danken.

Literatur-Verzeichnis

Harris, John. W.: Americ. J. Surger. N. s. 35, 362 (1937)
Gardner, George, H.: Americ. J. Obstr. 30, 596 (1935)
Milner, R.: Zbl. f. Gynäk. 2484, (1935)
Morra, Guiseppe: Ginecologica (Torino) 1, 562 (1935)
Liebmann, Stephan: Wien. Klin. Wochenschr. I, 330 (1935)
Stux, Sandor: Magy. Nögyogy. 2, 89 (1933)
Mayer, Karl: Dtsch. med. Wschr. I, 829 (1930)
Regnault, Jules: Rev. franc. Gynéc. 24, 171 (1929)
P. Trillat: Bull. Soc. Obstétr, Paris 25 (1936)
Karhausen: Gynéc. et Sem, gynéc. 33 (1934)
Guyot u. Courriades (Bordeaux): Bull. Soc. d'obstétr. (1933)
V. Matveev (Kiew): Gynéc. et obstétr. (1933)
Kuhlmann, F.: Bonn, Diss. (1929)
Wimmel, W.: Heidelberg, Diss. (1936)
Stoeckel: Handb. d. Gyn., 5. Bd. 1 (1929)
Kirschner-Wagner: Operationslehre, Berlin (1933)
Elsässer, E.: München, Diss. (1928)
Linsmayer, Karl: Würzburg, Diss. (1935)
Volland, W.: Jena, Diss. (1933)

Lebenslauf

Ich, Wolfgang Otto Ranft, wurde am 15. 3. 1911 in Zwickau als Sohn des Reichsbahninspektors Otto Ranft und seiner Ehefrau Frida, geb. Graf geboren. Nachdem ich die evangelischen Volksschulen in Bad Kreischa und in Schwarzenberg besucht hatte, trat ich in die Realschule in Schwarzenberg ein. Anschließend besuchte ich die Oberrealschule zu Auerbach i. Vogtl. und bestand im Frühjahr 1931 die Reifeprüfung. Vom Sommersemester 1931 bis zum Sommersemester 1933 studierte ich Medizin an der Universität München. Im Sommer 1933 bestand ich in München die ärztliche Vorprüfung. Wintersemester 1933/34 belegte ich in Freiburg im Breisgau und im Sommersemester 1934 an der Universität Rostock. Nach diesem Semester diente ich ein Jahr beim Reiter-Regiment 14 und wurde ab Wintersemester 1935/36 an die Militärärztliche Akademie Berlin kommandiert. An der Universität Berlin bestand ich am 10. Juni 1937 das Staatsexamen. Während des praktischen Jahres war ich $6^1/_2$ Monate an der Universitäts-Frauenklinik der Charité Berlin, 3 Monate an der II. Medizinischen Universitäts-Klinik der Charité und $2^1/_2$ Monate an der Universitäts-Kinderklinik der Charité tätig.